Metachromatická leukodystrofia – diagnostické a liečebné možnosti

doc. MUDr. Miriam Kolníková, PhD.[1], MUDr. Klára Brožová, Ph.D.[2]
[1]*Klinika detskej neurológie LF UK a NÚDCH, Bratislava*
[2]*Oddělení dětské neurologie, Thomayerova nemocnice, Praha*

Metachromatická leukodystrofia, podmienená deficitom arylsulfatázy A, je charakterizovaná tromi klinickými podtypmi: neskorou infantilnou, juvenilnou (včasnou a neskorou) a dospelou formou. Regres motorických a mentálnych funkcií s nálezom leukodystrofie na MR mozgu je dôvodom na ďalšie laboratórne vyšetrenie. Diagnóza metachromatickej leukodystrofie sa stanovuje potvrdením deficitu enzýmu arylsulfatázy A, nálezom sulfatidov v moči a následným genetickým vyšetrením patogénnych variantov génu ARSA. Cielenou terapiou je alogénna transplantácia hematopoetických kmeňových buniek (HSCT), ktorá sa využíva u pacientov s pre- a veľmi skorou symptomatickou formou MLD. Autológna HSCT s použitím génovo modifikovaných hematopoetických kmeňových buniek, známa aj ako ex vivo génová terapia, je schválená u presymptomatických pacientov s neskorou infantilnou a juvenilnou formou MLD alebo vo včasnej fáze juvenilnej MLD u ľahko symptomatických pacientov so zachovanou schopnosťou chôdze, pred nástupom poklesu kognitívnych schopností.

Kľúčové slová: *metachromatická leukodystrofia, diagnóza, génová liečba.*

Metachromatic leukodystrophy – diagnostic and therapeutic options
Metachromatic leukodystrophy (MLD), caused by arylsulfatase A deficiency, is characterized by three clinical subtypes: late infantile, juvenile (early and late) and adult form. Regression of motor and mental functions with finding of leukodystrophy on brain MRI is the reason for further laboratory examination. The diagnosis of MLD is established by confirmation of arylsulfatase enzyme deficiency, finding of sulfatides in urine and subsequent genetic examination of pathogenic variants of the ARSA gene. Targeted therapy is allogenic hematopoietic stem cell transplantation (HSCT), which is used in patients with pre- and very early symptomatic forms of MLD. Autologous HSCT using gene-modified hematopoietic stem cells (also known as ex vivo gene therapy) is approved for presymptomatic patients with late infantile and juvenile MLD or in the early phase of juvenile MLD in mildly symptomatic patients with preserved walking ability, before onset of cognitive decline.

Key words: *metachromatic leukodystrophy, diagnosis, gene treatment.*

ÚVOD

Metachromatická leukodystrofia (MLD) je lyzozómová sfingolipidóza s autozómovo recesívnou dedičnosťou spôsobená deficitom enzýmu arylsulfatázy A. Sulfatid je prítomný vo veľkom množstve v myelíne a je pravdepodobne zodpovedný za správnu organizáciu paranodálneho axogliálneho spojenia a usporiadanie iónových kanálov tejto oblasti. Výskyt ochorenia je 1 : 100 000 až 1 : 40 000 (Osborn, 2004; Osborn, 2010; Knaap et Valk, 2005). Vyšší výskyt 1 : 10 000 sa udáva u habbanských Židov a kresťanských Arabov (Raymond et al., 2011). Deficit arysulfatázy A spôsobuje poruchu v odbúravaní sulfatidov. Výsledkom je hromadenie sulfatidov v oligodendrocytoch, vo Schwannových bunkách, obličkách, žlčníku a v ďalších orgánoch. Gén pre arylsulfatázu A – *ARSA* – je lokalizovaný na chromozóme 22q13.3. Poznáme približne 250 mutácií génu *ARSA* a 12 mutácií v *PSAP* géne pre sapozín B vyvolávajúcich ochorenie nazývané MLD-like (Kolnikova, 2019).

Sulfatidy akumulované v oligodendrocytoch a Schwannových bunkách spôsobujú progresívnu demyelinizáciu. Nissl farbenie ukazuje metachromatický materiál (rôzne sfarbený rovnakým farbivom), z čoho je odvodený aj názov ochorenia.

KLINICKÝ OBRAZ

MLD je heterogénne ochorenie s rozdielnym klinickým obrazom v závislosti od veku nástupu. Vzhľadom na vek je navrhnuté delenie ochorenia na: neskorú infantilnú formu – začína sa pred dovršením veku 2,5 roka, včasnú juvenilnú formu – vzniká vo vekovom rozmedzí 2,5 až 6 rokov, neskorú juvenilnú formu nastupuje medzi 6. až 16. rokom, a adultnú formu so začiatkom ochorenia po dovršení 16. roku (Knaap et Valk, 2005; Gieselmann et Krägeloh-Mann, 2010, 2011; Schoenmakers, 2022).

Neskorá infantilná forma vzniká vo veku medzi prvým a druhým rokom, v čase očakávaného rozvoja chôdze, ktorá sa začína oneskorovať a postupne sa stáva najväčším problémom. Vzniká hypotónia, znižujú sa reflexy, manifestuje sa slabosť, pribúdajú abnormálne pohybové vzorce, chabá paréza postupne prechádza do spastickej kvadruparézy. Spastická kvadruparéza s vysokými reflexami, hypertonusom a pozitívnou pyramídovou symptomatológiou je niekedy prvým neurologickým príznakom. V ďalšom priebehu nasleduje zhoršenie kognície a jemnej motoriky, pridáva sa porucha zraku zapríčinená optickou atrofiou, nystagmus a epileptické záchvaty, ktoré sú až neskorým príznakom (Obr. 1, Tab. 1). Pacienti umierajú v decerebračnom stave (Kehrer et al., 2011; Kehrer et al., 2008).

Juvenilná forma MLD sa začína prejavovať zhoršovaním školského prospechu, neadekvátnym správaním alebo psychiatrickými príznakmi. U prevažnej časti pacientov je prítomné len jemné postihnutie koordinačných schopností, znížené reflexy, postihnutie periférnych nervov s pozitívnym Babinského príznakom bez spastickej postúry. Takáto situácia môže pretrvávať niekoľko mesiacov až rokov. Pomalý priebeh strieda závažné zhoršenie a progresia so spasticitou (Groeschel et al., 2012).

Pri **adultnej forme** MLD je ochorenie charakterizované postupným rozpadom intelektových schopností, emočnou instabilitou, abnormálnymi pohybmi a problémami s pamäťou. Vo všeobecnosti je klinický priebeh pomalší ako pri neskorej detskej forme (Gieselmann et Krägeloh-Mann, 2010, 2011).

LABORATÓRNE, MR NÁLEZY A DIAGNOSTICKÉ TESTY

Celkové bielkoviny v likvore sú zvýšené pri neskorej infantilnej, veľmi často aj pri juvenilnej forme, zriedka však u pacientov s adultnou formou (Knaap et Valk, 2005).

U všetkých pacientov s MLD je prítomná **zvýšená exkrécia sulfatidov** v moči. **Aktivita arylsulfatázy A** je nízka, s výnimkou poruchy aktivačného faktora, keď môže byť normálna (MLD-like obraz u pacientov s mutáciou PSAP génu). ARSA sa stanovuje v leukocytoch periférnej krvi a kožných fibroblastoch. Znížená aktivita enzýmu arylsulfatázy A nie je pre diagnózu MLD postačujúca, pretože môže odrážať pseudodeficit enzýmu arylsulfatázy A. Na potvrdenie ochorenia je potrebné vyšetrenie génu *ARSA* (Gieselmann et Krägeloh-Mann, 2010, 2011; Knaap et Valk, 2005). S deficitom enzýmu ARSA sa spája i ďalšie zriedkavé ochorenie – mnohopočetný deficit sulfatáz (multiple sulfatase deficiency, MSD), ktorý ma tiež zvýšenú produkciu sulfatidov v moči. Rozlíšenie týchto ochorení je možné analýzou génu *SUMF1* (Tab. 2) (Gomez-Ospina, 2024).

Periférny nervový systém je postihnutý u väčšiny pacientov, ako ukazujú elektrofyziologické parametre. Periférna neuropatia vedie k spomaleniu rýchlosti vedenia, k predĺženiu latencie a zníženiu amplitúdy, pričom senzorické vlákna bývajú poškodené častejšie než motorické. Pri včasných formách ochorenia je neuropatia takmer pravidlom, adultné formy môžu mať vodivostné skúšky v norme. Lézie v CNS ukazujú patologické nálezy BSAEP. Pri neskorej detskej forme môžu byť prítomné už vo včasnom štádiu.

MLD je síce primárne neurologické ochorenie, mnohí pacienti však majú potvrdené aj abnormality žlčníka (polypy, zhrubnutie steny, cholecystolitiázu) ešte v presymptomatickej fáze. Zmeny sú spôsobené ukladaním sulfatidov. Pre potenciál týchto stavov progredovať do malignity je potrebné ich následné sledovanie ako pri možnej prekanceróze.

Významný je nález difúznych symetrických demyelinizačných zmien bielej hmoty na MR mozgu. Hlavnými znakmi MR obrazu sú splývavý motýľovitý vzhľad zvýšeného signálu v T2WI, uloženie v periventrikulárnej a hlbokej cerebrálnej bielej hmote. Zmeny sú nekontrastné.

Nálezy v bielej hmote u pacientov s **neskorou infantilnou formou** sú prítomné už vo včasnom štádiu ochorenia. Prítomné sú symetrické splývavé zmeny vysokého signálu v T2WI obrazoch. Najprv vznikajú periventrikulárne, neskôr sa zmena signálu rozširuje dovnútra hemisfér a do cerebrálnej bielej hmoty. Môže sa vyvíjať kortikálna atrofia so zreteľným rozšírením komôr. „U vlákna“ (fibrae arcuatae) typicky postihnuté nebývajú, môžu byť zasiahnuté v neskorších štádiách ochorenia. V abnormálne zmenenej bielej hmote sú viditeľné pruhy nižšej intenzity (normálnej), uložené radiálne. Podľa mikroskopických analýz sú tieto pruhy tvorené rozkladajúcimi sa produktmi myelínu, ktoré sú v makrofágoch. Corpus callosum je postihnuté hneď od začiatku, zatiaľ čo subkortikálne oblasti sú zmenené až v pokročilom štádiu. Demyelinizačné zmeny sú zrejmé aj na zadných rohoch capsula interna, na descendentných pyramídových dráhach a cerebelárnej bielej hmote (Tab. 3, Obr. 2, Obr. 3). Abnormálna biela hmota nie je kontrastná (Gieselmann et Krägeloh-Mann, 2010, 2011; Eichler et al., 2002).

MRS (magnetická rezonančná spektroskopia) pri MLD ukazuje zvýšené hodnoty cholínu, vysvetľované ako príznak zmien spojených s demyelinizáciou na membráne. Redukcia N-acetylaspartátu v sivej a bielej hmote je spôsobená neurálnou a axonálnou stratou a myoinozitol stúpa so vznikajúcou gliózou. Prvé zmeny, ktoré je možné na MR vidieť, sú na corpus callosum, potom periventrikulárne viac menej symetricky a sú splývavé.

Pri juvenilnom type s neskorším nástupom môžu prevažovať frontálne zmeny a v prípade neskoršieho nástupu skôr okcipitálne, ale postihnutie je vždy difúzne a fibrae arcutae sú zachované. Typicky prítomné radiálne pásy tigrovitého vzhľadu vo vnútri abnormálnej bielej hmoty nemusia byť u všetkých pacientov a strácajú sa v pokročilom štádiu. Postupne nastáva zmena na zadnom ramene capsula interna: lézie kmeňa sú pozorované v pokročilom štádiu v pyramídovom trakte. Niektorí pacienti majú aj postihnutie bielej hmoty cerebella. Lézie po kontraste neenhancujú. Postihnutie sivej hmoty je nezávažné (Tab. 3).

Tab. 1. Včasné príznaky pri MLD – neskorá infantilná a juvenilná forma

		Neskorá infantilná forma	Juvenilná forma
Prvé príznaky		pred dovŕšením veku 2,5 roka	včasná (2,5–6 rokov) neskorá (6–16 rokov)
	hypotónia	✓	
	slabosť	✓	
	časté pády	✓	
	problémy s chôdzou	✓	
	abnormálne pohybové vzorce	✓	
	chýbajú vývojové míľniky	✓	✓
	regres	✓	✓
	školské problémy		✓
	problémy s rečou		✓
	zmeny v správaní		✓
Prvý znak		motorický	kognitívny

Obr. 1. Časová os klinického priebehu MLD – infantilný typ (podľa Von Figura, 2001)

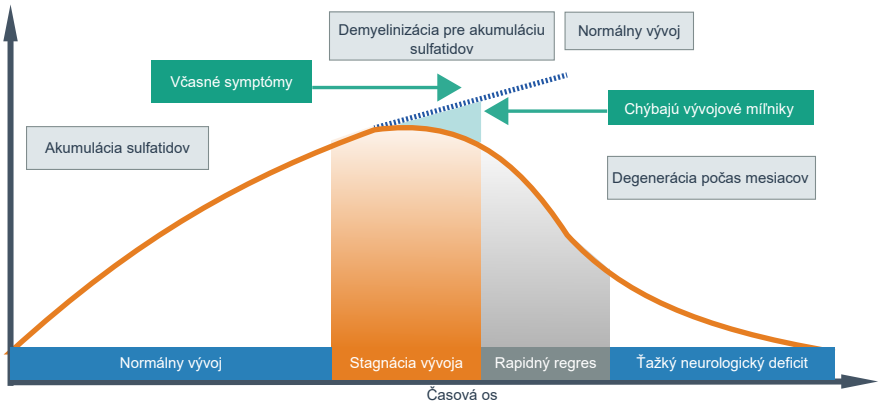

Tab. 2. Fenotypy, ktoré vykazujú prekrytie a deficit arylsulfatázy A (Gomez-Ospina, 2024)

Génový	Porucha	Vek na začiatku	Hlavné klinické manifestácie	Vylučovanie moču	Enzýmová aktivita
SUMF1	mnohopočetný deficit sulfatáz	1–4 roky; môže byť aj variabilný	klinický obraz podobný MLD, ↑ proteín v likvore, spomalené rýchlosti vedenia; prejavy ako pri mukopolysacharidóze; ichtyóza	↑ sulfatidy ↑ glykozaminoglykány	aktivita arylsulfatázy A nízka; nedostatok väčšiny sulfatáz
PSAP	deficit sapozínu B	variabilný	klinický obraz podobný ako MLD	↑ sulfatidy ↑ ceramidové trihexozidy ↑ iné glykolipidy	arylsulfatáza A – aktivita v norme

Tab. 3. Rádiologické zmeny pri MLD (podľa Osborn, 2010)

Rádiologická metodika	Nález
MRI T1WI	najskôr: ↓ signál periventrikulárne a v hlbokej bielej hmote neskôr: atrofia
T2WI	najskôr: splývavé periventrikulárne ↑ signálu, radiálne pásy, nepostihnuté u vlákna neskôr: progresívne šírenie zmien bielej hmoty aj subkortikálne, corpus callosum, pyramídová dráha, capsula interna, atrofia
FLAIR	splývavý motýľovitý vzhľad ↑ signálu periventrikulárne
DWI	na začiatku ochorenia: reštrikcia difúzie, ↑ signál DWI a ↓ hodnoty ADC pokročilé štádiá: DWI klesá a ADC stúpa
T1WIC+	bez kontrastného enhacementu
MRS	↑ cholín, + ↑ myoinozitol
PET	cerebrálna hypoperfúzia
USG	cholecystolitiáza, zhrubnutá stena žlčníka, piesok, polypy

Na CT je možné pozorovať symetrické difúzne znížené denzity bielej hmoty hemisfér s naznačenou cerebrálnou atrofiou, hypodenzita cerebella sa pridruží až neskôr v priebehu ochorenia. Po podaní kontrastu nie je prítomný enhancement (Gieselmann et Krägeloh-Mann, 2010, 2011; Knaap et Valk, 2005).

Diferenciálna diagnostika podľa MR nálezu:

1. Krabbeho globoidná leukodystrofia,
2. X ALD (X-adrenoleukodystrofia),
3. difúzne zápalové postihnutie typu ADEM.

Najťažšie sa diferencuje Krabbeho choroba, ktorej obraz je veľmi podobný, niekedy môže mať aj radiálne žíhanie. Nápomocné je natívne CT. Pri globoidnej leukodystrofii je zvýšený signál v talame a corona radiata, capsula interna a cerebelle, ktorý sa pri metachromatickej leukodystrofii nikdy nevyskytuje. Kontrastné MR zmeny nám pomôžu odlíšiť zápalové postihnutie a cerebrálnu formu X-ALD, pri ktorej lézie jasne enhancujú (Knaap et Valk, 2005; Osborn, 2010).

Pri podozrení na ochorenie sa používa stanovenie enzýmu ARSA z periférnych lymfocytov alebo zo suchej kvapky krvi (skríningový test), vyšetrenie sulfatidov v krvi a moči a genetické vyšetrenie mutácie v géne ARSA.

LIEČBA A PROGNÓZA

Transplantácia hematopoetických kmeňových buniek (Hematopoietic Stem Cell Transplantation, HSCT) je dostupná terapia, ktorej cieľom je liečiť primárne prejavy MLD v centrálnom nervovom systéme. Môže sa vykonať s použitím kmeňových buniek vhodného darcu (alogénna HSCT) alebo génovo modifikovaných buniek pacienta (autológna HSCT). Bez ohľadu na klinický typ sa HSCT nemá podávať chorým s významným neurologickým postihnutím v čase stanovenia diagnózy. Liečba vyžaduje myeloablatívnu kondicionáciu a môže spôsobiť neurologické zhoršenie (Gomez-Ospina, 2024). Alogénna transplantácia HSC má obmedzenú účinnosť pri zmierňovaní neurologického zhoršenia, ktoré charakterizuje MLD, najmä u pacientov s včasným nástupom ochorenia. Pacienti s juvenilnou a dospelou formou môžu mať z alogénnej transplantácie úžitok, ak sa vykoná v skorom štádiu ochorenia pred nástupom príznakov, avšak periférna neuropatia naďalej predstavuje terapeutický problém (Horgan et al., 2023).

Autológna HSCT s použitím génovo modifikovaných hematopoetických kmeňových buniek (známa aj ako ex vivo génová terapia) – atidarsagen autotemcel (registrovaný ako Libmeldy®) je autológny produkt HSC-GT založený na autológnych kmeňových bunkách CD34+ transdukovaných ex vivo lentivírusovým vektorom kódujúcim ľudský gén *ARSA*. Liečba preukázala trvalé a klinicky relevantné výsledky, zabezpečuje dostatočnú tvorbu enzýmu a pomáha zachovať kognitívne a motorické funkcie, pričom zároveň spomaľuje proces demyelinizácie a atrofiu mozgu. Je indikovaná pre MLD pacientov s neskorou infantilnou a juvenilnou formou v presymptomatickom štádiu alebo u detí v skorom štádiu juvenilnej MLD so zachovanou schopnosťou chôdze, pred nástupom kognitívneho poklesu (Gieselmann et Krägeloh-Mann, 2010, 2011; Fumagalli et al., 2022; Schoenmakers, 2025). Génová liečba je od roku 2020 schválená EMA (Európskou liekovou agentúrou). Centrá pre liečbu sú zatiaľ v Miláne, Paríži, Amsterdame, Manchestri, Utrechte a Tübingene. Náklady na terapiu sú vysoké, v súčasnosti predstavujú približne tri milióny eur. Vzhľadom na prísne kritériá nie všetci pacienti sú vhodnými kandidátmi a okrem 37 detí v štúdii bola liečba doteraz podaná len limitovanému počtu pacientov (Fumagalli et al., 2022). MLD spĺňa podmienky na zaradenie do novorodeneckého skríningu, čo by umožnilo včasnú diagnostiku a následnú terapiu.

Ďalšia liečba je enzýmová – intratekálne podávanie rekombinantnej arylsulfatázy A. Prebiehajú multicentrické štúdie s intratekálnym podaním rekombinantného enzýmu, ale liečba doteraz nebola schválená FDA (Americkým úradom pre kontrolu potravín a liekov) a EMA, má svoje úskalia a v praxi nie je rozšírená (Schoenmakers et al., 2022).

Prirodzený priebeh ochorenia je nepriaznivý, pri infantilnom type deti zomierajú do niekoľkých rokov. Postup pri juvenilnom type je pomalší a pacienti s adultným typom ochorenia prežívajú aj desaťročia. Tristná je však psychiatrická symptomatológia a celý priebeh sa stupňuje vznikom neurologických ťažkostí (Knaap et Valk, 2005).

Obr. 2a, b. Juvenilná forma MLD, 8-ročné dievča so symetrickými splývavými hyperintenzívnymi léziami periventrikulárne, lobárne, „U-vlákna“ sú nepostihnuté, prítomná je lézia corpus callosum v T2WI a FLAIR (archív KDN, NÚDCH, Bratislava)

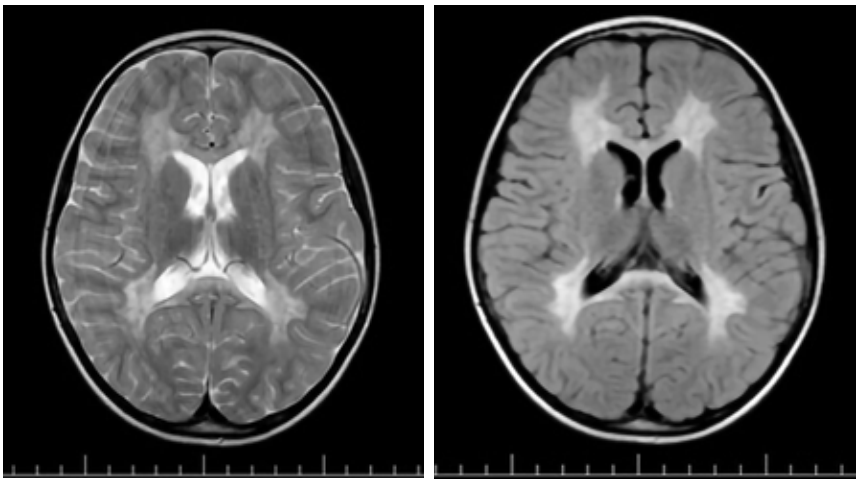

Obr. 3. Adultná forma MLD, v T2WI sú difúzne symetrické splývavé zmeny zvýšeného signálu frontálne, parietálne a okcipitálne (archív KDN, NÚDCH, Bratislava)

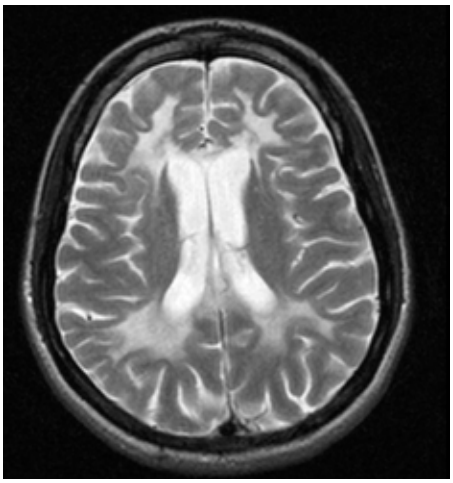

Obr. 4a, b. 7-ročná pacientka s juvenilnou formou MLD, FLAIR a T2WI (difúzne symetrické splývavé zmeny zvýšeného signálu frontálne, parietálne a okcipitálne)

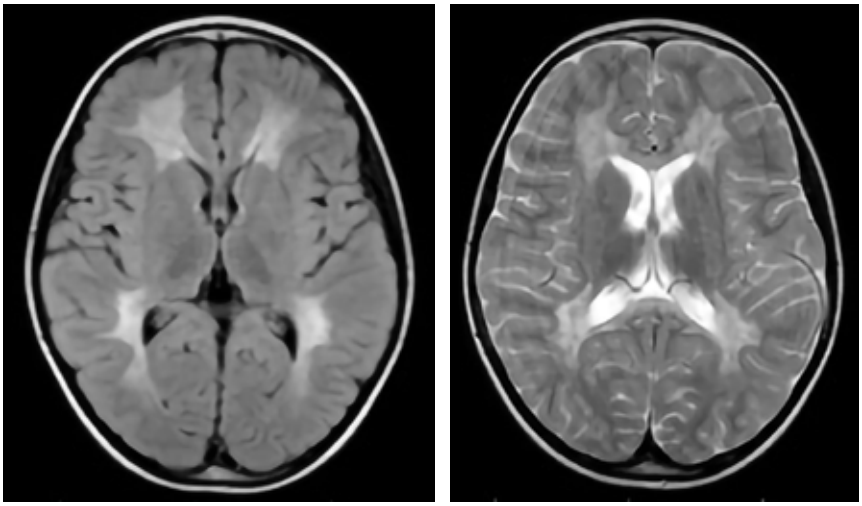

Obr. 4c. 9-mesačný súrodenec, presymptomatické štádium – MR T2WI v norme (archív KDN, NÚDCH, Bratislava)

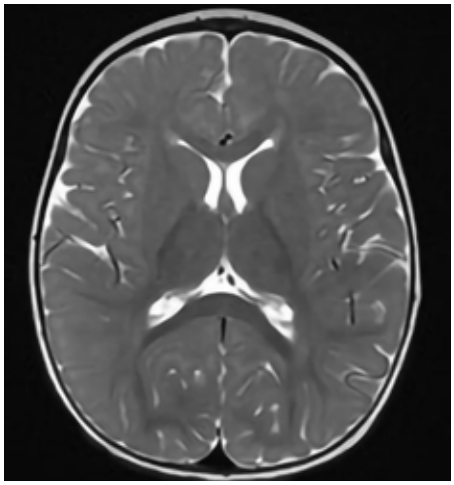

KAZUISTIKA

Predstavujeme prípad 11-mesačného pacienta s pozitívnou rodinnou anamnézou. Staršia sestra pacienta s včasnou juvenilnou formou MLD bola zachytená ako prvá v rodine, ešte pred narodením mladšieho súrodenca a v čase stanovenia diagnózy bola už symptomatická. Na MR mozgu sa našli typické symetrické splývavé zmeny bielej hmoty – frontálne a okcipitálne, stredne ťažkého stupňa (Obr. 4a, Obr. 4b; podľa Loes skóre 9–10 bodov). Začiatok ochorenia u sestry bol vo veku troch rokov. V klinickom obraze bola mierna neobratnosť v chôdzi, zakopávanie a tras rúk. Pri nástupe do školy dominovali problémy s pozornosťou, čo viedlo k neurologickému vyšetreniu. Dievčatko malo potvrdenú cholecystolitiázu a cholecystektómiu absolvovalo vo veku sedem rokov, ešte pred zistením diagnózy. Z ďalších vyšetrení bola na EMG prítomná demyelinizačná neuropatia. Nasledovalo vyšetrenie enzýmu ARSA: 3,4 nmol/h/mg (norma 40–105 nmol/h/mg) a potvrdenie mutácie *ARSA* génu (zložený heterozygot c.911delA a c.1283C>T(p. P428). Pacientka bola po typizácii a nájdení vhodného nepríbuzenského darcu indikovaná na urgentnú HSCT (v tom čase jedinú dostupnú liečbu). Po štyroch týždňoch od podania došlo postupne k zhoršovaniu klinického obrazu, vyhodnoteného ako GVHD II.–III. stupňa (graft-versus-host disease). Dievčatko zomrelo vo veku osem rokov, šesť mesiacov po nepríbuzenskej transplantácii kostnej drene.

Brat bol cielene prešetrený a diagnostikovaný v prvom mesiaci života. Vyšetrili sme aktivitu enzýmu arylsulfatázy A, ktorá bola nízka, a genetickou analýzou sme potvrdili identickú mutáciu génu *ARSA*: c.911delA (Lys304Argfs*25) a c.1283C>T (Pro428Leu), ARSA: 13 nmol/h/mg (norma 40–105 nmol/h/mg), sulfatidy v moči boli pozitívne. Neurologický nález a psychomotorický vývoj boli v norme, MR mozgu bolo bez zmien bielej hmoty (Obr. 4c). V čase diagnózy, ako i neskôr v čase podania liečby až doteraz bolo dieťa s primeraným vývojom, neurologicky asymptomatické. Predpokladali sme možný rozvoj ochorenia ako u sestry, do obrazu včasnej juvenilnej MLD. Dieťa bolo indikované na liečbu v presymptomatickom štádiu, najprv bola zvažovaná HSCT. Po konzultácii v centre pre liečbu bola navrhnutá génová liečba v presymptomatickom štádiu (Centrum pre génovú liečbu, San Raffaele Hospital v Miláne). Vo veku 11 mesiacov dieťa podstúpilo podanie liečby v centre. Procedúra spočíva v leukaferéze (odobratie a úprava pacientových bielych krvných buniek CD34), nasleduje prípravný režim s IV busulfánom 80 mg/mq raz denne (celkovo štyri dávky)

a podanie infúzie kryokonzervovaných autológnych mobilizovaných hematopoetických kmeňových buniek transdukovaných ex vivo lentivírusovým vektorom kódujúcim ľudskú ARSA cDNA. Po zotavení, ktoré trvalo približne jeden mesiac, dieťa pokračovalo v ambulantnom sledovaní s klinickým a laboratórnym vyšetrením až do 90 dní po génovej terapii. Nateraz zostáva v pravidelnom sledovaní na Transplantačnej jednotke NÚDCH a KDN NÚDCH v Bratislave, ako aj v centre podávania liečby v Miláne.

ZÁVER

Prirodzený priebeh MLD je veľmi závažný, čím skôr ochorenie vzniká, tým je priebeh progresívnejší. Deti so skorým nástupom MLD môžu mať na začiatku normálne alebo necharakteristické zmeny na MR, aj keď sú už ľahko symptomatické. Symptómy CNS môžu u detí s neskorou infantilnou formou MLD predchádzať zjavným abnormalitám na MR mozgu (náhle vzniknutý paralytický strabizmus, príznaky postihnutia horného motoneurónu, príznak Babinského, zvýšený svalový tonus a zvýšené reflexy). Prvé prejavy môžu byť rovnako symptómami PNS (izolovaná periférna demyelinizačná polyneuropatia). U dospelých pacientov s MLD nemusí byť prítomný typický nález výrazných T2-hyperintenzít na MR, príznaky atrofie ani tigroidný vzhľad zmien. Cholecystektómia v dôsledku poruchy žlčníka u malých detí a adolescentov je tiež varovným signálom.

MLD je recesívne ochorenie, preto je dôležité vyšetrenie rodinných príslušníkov. Vznikom novej liečby sú splnené podmienky na zaradenie MLD do novorodeneckého skríningu (NBS). V pilotných projektoch sa na viacerých miestach EÚ začalo testovanie MLD v NBS, čo umožní identifikáciu presymptomatických pacientov a tiež testovanie vysokorizikovej populácie (deti s poruchou chôdze, hypotonickým syndrómom, poruchou kognitívnych schopností) suchou kvapkou krvi.

Efektívna liečba autológnou HSCT s použitím génovo modifikovaných hematopoetických kmeňových buniek je možná len u presymptomatických pacientov alebo v ranom štádiu ochorenia, preto je včasná identifikácia pacientov s MLD kľúčová.

Declarations:
Declaration of originality:
The manuscript is original and has not been published or submitted elsewhere.
Ethical principles compliance:
The authors attest that their study was approved by the local Ethical Committee and is in compliance with human studies and animal welfare regulations of the authors' institutions as well as with the World Medical Association Declaration of Helsinki on Ethical Principles for Medical Research Involving Human Subjects adopted by the 18th WMA General Assembly in Helsinki, Finland, in June 1964, with subsequent amendments, as well as with the ICMJE Recommendations for the Conduct, Reporting, Editing, and Publication of Scholarly Work in Medical Journals, updated in December 2018, including patient consent where appropriate.
Conflict of interest:
Not applicable.
Consent for publication:
Not applicable.

Článok je prevzatý z: Neurol. praxi. 2026;27(2):109-113

doc. MUDr. Miriam Kolníková, PhD.
Miriam.Kolnikova@nudch.eu

Literatúra

1. Eichler F, Grodd W, Grant E, et al. Metachromatic leukodystrophy: a scoring system for brain MR imaging observations. Am J Neuroradiol. 2009;30(10):1893-1897.
2. Fumagalli F, Calbi V, Natali Sora MG, et al. Lentiviral haematopoietic stem-cell gene therapy for early-onset metachromatic leukodystrophy: long-term results from a non-randomised, open-label, phase 1/2 trial and expanded access. Lancet. 2022;399:372-83.
3. Gieselmann V, Krägeloh-Mann I. Metachromatic leukodystrophy. In: Raymond G. Leukdystrophies. London: Mac Keith Press. 2011;130-155 s.
4. Gieselmann V, Krägeloh-Mann I. Metachromatic Leukodystrophy – An Update Neuropediatrics. 2010;41(1):1-6.
5. Gomez-Ospina N. Arylsulfatase A Deficiency. 2006 May 30 [Updated 2024 Apr 25]. In: Adam MP, Bick S, Mirzaa GM, et al., editors. GeneReviews® [Internet]. Seattle (WA): University of Washington, Seattle; 1993-2025. Available from: https://www.ncbi.nlm.nih.gov/books/NBK1130/.
6. Groeschel S, Dali C, Clas P, et al. Cerebral gray and white matter changes and clinical course in metachromatic leukodystrophy. Neurology. 2012;79(16):1662-1670.
7. Groeschel S, Kehrer C, Engel C, et al. Metachromatic leukodystrophy: natural course of cerebral MRI changes in relation to clinical course. J Inherit Metab Dis. 2011;34(5):1095-1102.
8. Horgan C, Watts K, Ram D, et al. A retrospective cohort study of Libmeldy (atidarsagene autotemcel) for MLD: What we have accomplished and what opportunities lie ahead. JIMD Rep. 2023; Jun 22;64(5):346-352. doi: 10.1002/jmd2.12378. PMID: 37701322; PMCID: PMC10494509.
9. Kehrer C, Blumenstock G, Gieselmann V, et al. The natural course of gross motor deterioration in metachromatic leukodystrophy. Dev Med Child Neurol. 2011;53(9):850-855.
10. Kehrer C, Blumenstock G, Raabe C, et. al. Development and reliability of a classification system for gross motor function in children with metachromatic leukodystrophy. Dev Med Child Neurol. 2011;53(2):156-160.
11. Kehrer C, Kustermann-Kuhn B, Raabe C, et al. Natural history of metachromatic leucodystrophy (MLD) – clinical course. Eur J Pediatr. 2008;167:361-376.
12. Kim TS, Kim IO, Kim WS et al. MR of childhood metachromatic leukodystrophy. Am J Neuroradiol. 1997;18:733-738.
13. Kiri K, Takahiro I, Daisuke T, et al. Gallbladder cancer with ascites in a child with metachromatic leukodystrophy. Brain and Development. 2021:43(1):140-143. Available from: https://doi.org/10.1016/j.braindev.2020.08.002.
14. Kolnikova M, Jungova P, Skopkova M, et al. Late Infantile Metachromatic Leukodystrophy Due to Novel Pathogenic Variants in the PSAP. Gene. J Mol Neurosci. 2019;Apr;67(4):559-563. doi: 10.1007/s12031-019-1259-7.
15. Osborn AG. Diagnostic Imaging: Brain. 1st ed. Amirsys. 2004; 1000 s.
16. Osborn AG, Salzman KL, Barkovich AJ, et al. Diagnostic Imaging: Brain. Second ed. Amirsys. 2010; I- XXXV s.
17. Raymond GV, Eichler F, Fatemi A, et al. Leukdystrophies. London: Mac Keith Press. 2011; 236 s.
18. Schoenmakers DH, Beerepoot S, van den Berg S, et al. Modified Delphi procedure-based expert consensus on endpoints for an international disease registry for Metachromatic Leukodystrophy: The European Metachromatic Leukodystrophy initiative (MLDi). Orphanet J Rare Dis. 2022;17:48. https://doi.org/10.1186/s13023-022-02189-w.
19. Schoenmakers DH, Asbreuk M, Martin T, et al. Key lessons from the first international treatment eligibility committee: the case of metachromatic leukodystrophy. European Journal of Paediatric Neurology. 2025;(57):72-81. https://doi.org/10.1016/j.ejpn.2025.05.012.
20. van der Knaap MS, Valk J. Magnetic Resonance of Myelination and Myelin Disorderes. Third Edition. Berlin Heidelberg New York: Springer. 2005; 1073 s.
21. Von Figura K, et al. Metachromatic leukodystrophy. 2001. In: The metabolic and molecular bases of inherited disease. Vol 3, 8th ed. New York, NY: McGraw-Hill. 2001;3695-3724.